

手根骨の骨化について

Über die Ossifikation der Handwurzelknochen

Fortschritte auf dem Gebiete der Röntgenstrahlen 1911;17:311-8

ウィーン総合診療所放射線部門（主任：R. Kienböck 講師）
Dr. Koichi Fujinami（東京）

手根骨の骨化については、興味深い研究がすでに行われている。しかし、これら小さな骨の初期状態を評価するためのデータは充分とはいえない。これまで化学や顕微鏡の力では、骨化の順序や相互関係を正確に決定することはできなかった。このような参照にたえるデータの不備のため、解剖学、発生学の教科書でも詳しい記載は稀あるいは散逸的であり、また適当な論文も少ない。これまで、骨化の進行に関する研究は準備に労力と時間を要し、確実性にも乏しいものであったが、現在では X 線の応用により、未だかつてないほど多くの生体症例を検査し、より確実に整った結果を意のままにすることができるようになった。

手根骨の発達の研究は非常に重要で、一般的な骨成長の研究はもとより、法医学における個々人の年齢推定、さらには発達障害の検査にも有用である。

各年代の手根骨の発達の研究に進む前に、使用した X 線技術について記載する。すなわち、本研究においては、軟線管あるいは中軟線管を使用し、管球は同じ位置（焦点乾板距離 40cm）に固定して、各撮影を比較できるようにした。被検者は、ほとんどが小児、少数の屍体で、約 200 例の健常発達例である。

なおこの場を借りて、Rob Kienböck 講師のきめ細かな指導と援助に心から謝意を表する次第である[1]。

手根部（および前腕骨骨端も含めて）の骨化過程について、見通しよく、記憶しやすくするために、手根骨を骨化の順序に従って 4 群に分類する。I 群は、有頭骨と有鉤骨で、最初にほぼ同時に骨化が始まる。II 群は、橈骨骨端、三角骨である。月状骨、舟状骨、大・小菱形骨、尺骨端は III 群としてまとめるが、群内の骨化は長期間にわたり、また骨化順序の変動が非常に大きい。豆状骨は、IV 群とする。

- I. 有頭骨と有鉤骨
- II. 橈骨遠位端、三角骨
- III. 月状骨、舟状骨、大・小菱形骨、尺骨端
- IV. 豆状骨

このような手根骨のグループ分けを、分かりやすく図 1 に示した。

最初の骨化は、常に軟骨の同じ部位で、既に知られている通り特定の場所に血管増生を介して開始する。手根骨は、全て各 1 個の骨核から形成され、舟状骨をふくめ 2 個以上の骨核を見ることはない。骨形成における骨格の出現点を図 2 に示した。

I 群：有頭骨と有鉤骨

有頭骨と有鉤骨は、原則として生後 2 カ月の半ば、著者の観察では速くとも 1 カ月の終り、遅くとも 6 カ月の終りに、軟骨の正確な中心部ではなく互いにやや近接して出現する（図 2）。多くの場合、有頭骨の骨核は有鉤骨よりもやや早期に、やや大きく認められ、これが逆転することは稀である。（Alexander と Lambertz は、非常に稀ではあるが新生児において有頭骨、有鉤骨を観察したことを報告している）。骨核はまもなく麻の実大となるが、その後非常に緩徐に成長し、また必ずしも並行して成長するわけではない。4 歳の終りに両者は完成形に近くなり、6～7 歳でほぼ完成形となる。

II 群 a：橈骨骨端

橈骨骨端の骨化は、典型的には 1 1/4 歳で出現し、常に有頭骨、有鉤骨の形成後に認められる。通常より早くあるいは遅く観察されることは非常に稀で、最も早い例は 8 カ月、遅い例は 3 歳初めであった。橈骨骨端の骨核は、常に軟骨の橈尺方

向の中央部に出現し、手関節の稜線側の幅の増加とともに楔型に成長する。3 歳で既にかかなりの幅となり、6～7 歳で骨幹と同程度の幅となる。11～12 歳で茎状突起を形成し、まもなく完成形となる。

Ⅱ群 b: 三角骨

三角骨の骨化は、通常 3 歳半ばであるが、非常に変動が大きく、著者の経験ではしばしば早期に 1 1/4 歳、稀に遅く 4 歳半ばのことがある。三角骨の骨核が、橈骨骨端の骨核より早期に出現することは非常に稀である。骨核はまず軟骨の中央部に現われ、3 歳半ばまでにまるくなり、サクラボの種大となる。5 歳後半には長円形となり、徐々に典型的な形となる。11 歳で完成形となり、それ以降はほとんど成長しない。

Ⅲ群 a: 月状骨

月状骨の骨核は、典型的には概ね 4 歳半ばに形成される。稀に早期に 3 歳半ば、さらに稀には遅れて 6 歳初めまでに形成されることがある。骨核は、6 歳までは円いことが多いが、6 歳以降は完成形に成長してゆく。

Ⅲ群 b: 舟状骨

舟状骨の骨化は典型的には 6 歳初めである。早期(4 歳初め)あるいは遅れての(7 歳終り)骨化は稀である。7～8 歳以降、典型的な形状となり、およそサクラボの種大となる。骨核は軟骨の中心よりやや遠位に出現し、11～12 歳で完成形にいたる。

Ⅲ群 c: 大菱形骨

6 歳初めの骨化が典型的である。最も早期には 5 歳半ば、最も遅い場合は 7 歳初めであるが、このような極端な例は稀である。最初の骨核は中心部よりやや近位にみられ、11～12 歳で完成形となる。

Ⅲ群 d: 小菱形骨

多くは、大菱形骨と同時に 6 歳初めに認められる。稀に 5 歳半ばから 7 歳初めまでの幅がある。

Ⅲ群 e: 尺骨骨端

正常骨化は 7 歳初めに認められるが、特徴的とはいえず、しばしばより早期に 6 歳初め、稀にこれより遅く 8 歳半ばとなる。尺骨骨端は、原則として月状骨、舟状骨、大菱形骨よりも遅いが、時にこれより早いこともある。初期には尺骨よりに形成され、8～9 歳の終りには骨幹の幅に達し、12 歳頃に茎状突起が発達する。

Ⅳ群: 豆状骨

豆状骨の骨化開始は、9 歳終りから 12 歳終りにわたるが、12 歳初めが最も典型的で、これより早期は稀で、遅れることはさらに稀である。16 歳には完成形の大きさとなる(豆状骨の骨化後まもなく、有鉤骨の鉤部が成長する)。以上の結果を表 1 にまとめて示した。

手根骨の骨化時期に関する解剖学的な記載は、非常に多様である。この目的における X 線の応用は、von Behrendsen (1879)を嚆矢とし、von v. Ranke, Alexander, Wilms, Hermann, Potpenschnigg らが続報している。しかし、これら報告者の結果も互いにかかなり異なっている。これらと著者の結果との比較を表 2 に示した。

X 線所見の結果が非常に多彩であることの原因としては、症例数が少ないこと、および実際に有意な時間的変動幅が存在することで説明しうる。もちろん異なる人種の子供を検査すれば結果は異なると考えられる。貧困層、富裕層の子供の比較では、ほぼ同じとされている。しかし、Behrendsen と Wilms は、華奢、虚弱な子供は骨化がより急速であるとしている。また v. Ranke は、栄養状態、性別は骨化に影響しないとしている。

個々の骨化の順序を観察するにあたって、Ⅰ群、Ⅱ群の軟骨は常に、von Behrendsen, Wiesner, Wilms, Lambert, Alexander が記載した順序で骨化する。Ⅲ群の順序については、一定しないということで意見が一致している。Alexander は、この変動の原因を遺伝に帰しており、その根拠として 2 つの家系における研究で、同じ家系の子供たちは同じ順序を示したことを記載している。

例えば、手の血管は個々人によって大きく異なるが、とくに病的な変化がないのと同じように、手根骨をとりまく血管の数や

拡がりだけでなく、靱帯の形成にも大きな個人差があり、これらが骨化に影響をおよぼす可能性を指摘しておきたい。

一般的な骨化の順序を確定することは難しいが、後述のように自験例に基づいて最も頻度の高い順序を図 3 に示した。頻度は低いが起こりうる順序を図 4 に、さらに稀な順序を図 5、図 6 に示した。

手根骨核が概ね最終的な形となる順序は、必然的に骨陰影が明らかに出現する順序に対応している。ここでいう最終的な形とは、軟骨被膜が全周性に等しい厚さに認められる時点の意味しており、この時点で骨はその最終的な大きさやモデリング状態にはまだ達していない。

6～7 歳：有頭骨、有鉤骨がほぼ正常に形成される。

6～7 歳：橈骨骨端は骨幹と同程度の幅となるが、最終的な形となるのは 11～12 歳である。

11 歳：三角骨がほぼ正常の形となる

11～12 歳：月状骨がほぼ正常の形となる

11～12 歳：舟状骨がほぼ正常の形となる

11～12 歳：大菱形骨がほぼ正常の形となる

11～12 歳：小菱形骨がほぼ正常の形となる

8～9 歳：尺骨骨端が骨幹と同程度の幅となるが、最終的な形となるのは 12 歳である。

11～12 歳：すべての手根骨が、実質的に最終形となる。12 歳で、豆状骨、鉤状骨の鉤部が相応に大きくなり、その後軟骨被膜は徐々に薄くなって、筋、靱帯付着などに応じてさらに細かなモデリングをうける。16～17 歳頃、大きさの成長は終了し、まもなく、周知の通り女児では男児よりも早く橈骨、尺骨の骨端が閉鎖する(表 3)。

手根骨の X 線写真における骨形成の順序が、変動はあるものの一定の範囲のルールに従うことをみると、そのルールの背後にある理由を知りたいと考えるのは当然である。有頭骨と有鉤骨が最初であるという点には、おそらく合目的性をみることができる。すなわち、有頭骨は中心部に位置して手の主たる支持体であり、有鉤骨も同程度の大きさで、2 本の指を支え、手の尺側縁にあって外力に強く曝されている。橈骨骨端の骨化がこれに続くが、これと I 群の間に、純粋に軟骨性である III 群が位置しており、これはおそらく手根骨の大きな弾性という点で興味のあるところである。しかし、規則的順序の有用性の本質的な理解についてはなお道遠いところである。ここでは、動脈支配がなんらかの役割を果たしているのかも知れないが、その解剖学的知見にはなお不備が多い。また骨格系の系統発生的年齢も、考慮されるべきかもしれない。

最後に骨化するのが豆状骨で、手は強力な筋と頑丈な腱をもつことから、この点が重要となる。これに続いてはじめて、舟状骨、大菱形骨、小菱形骨の結節部が形成され、この母指側を横靱帯が牽引できるようになる。

骨化は、骨の大きさに応じて進むわけではないことは確実なところである。例えば、三角骨は舟状骨よりもずっと小さいが、より早期に骨化する。

また、手根骨の骨化はその位置に応じて進むわけではなく、たとえば遠位から近位、あるいはその逆に進むことはなく、母指側から小指側へ、あるいはその逆に進むわけでもない。

比較のため、Alexander も最後に記しているように指の骨化に目を向けると、ここでも固有の骨化順序があり、末節骨に始まり、続いて中手骨に移り、ついで基節骨、最後に中節骨が骨化する。全体としては第 2 指、第 3 指に、他の指よりも早期に認められる。同様の順序は、骨端における骨核の出現においても認められる。

以下、手根骨の発達と、全身の発達との関係について付言する。周知の通り、全身の発達は、2 段階に分けられる。すなわち第 1 幼年期、第 2 幼年期で、第 1 幼年期は(乳児期の終りから)7 歳まで、第 2 幼年期は、8 歳初めから 16～17 歳までである。

乳歯萌出前の幼年期(1 歳)では、手根骨の発達は痕跡的で、有頭骨、有鉤骨の骨核がようやく現われ、まだ小さい。次の

段階, すなわち乳歯期(2~7 歳)には, II, III群が骨化してほとんどの手根骨が現われ, 第2 幼年期, すなわち永久歯形成期(8 歳~)には, 手根骨全体の成長, 形態形成がおこる.

【脚注】

[1] 本研究の成果の概要は, 第7回ドイツレントゲン協会総会(1911 年4月23日, ベルリン)で報告した.

【文献】

Literatur.

- Behrendsen: Studien über die Ossifikation der menschlichen Hand vermittelt des Röntgenschen Verfahrens. Deutsche med. Wochenschrift 1897. S. 433.
 v. Ranke: Die Ossifikation der Hand unter Röntgenbeleuchtung. Münchener med. Wochenschrift 1898. S. 1365.
 v. Wyss: Beitrag zur Kenntnis der Entwicklung des Skelettes von Kretin und Kretinoiden. Fortschritte auf dem Gebiete der Röntgenstrahlen 1900. Bd. III.
 Lambertz: Die Entwicklung des menschlichen Knochengerüsts während des fötalen Lebens. 1900.
 Wilms: Die Entwicklung der Knochen der Extremitäten von der Geburt bis zum vollendeten Wachstum. 1902.
 Alexander: Die Entwicklung des menschlichen Handskeletts. Archiv für physikalische Medizin und medizinische Technik 1906. Bd. I. S. 108.
 Helmann und Potpenschnigg: Über die Ossifikation der kindlichen Hand. Jahrbuch für Kinderheilkunde 1907. 65. Jg.
 Wiesner: Schematische Darstellung der einzelnen Extremitätengelenke unter Berücksichtigung ihrer Entwicklung. Röntgen-Taschenbuch 1908. Bd. I. S. 114.
 Stratz: Der Körper des Kindes und seine Pflege. 1909.

図1. 4群の骨化順序

図2. 骨核の出現部位

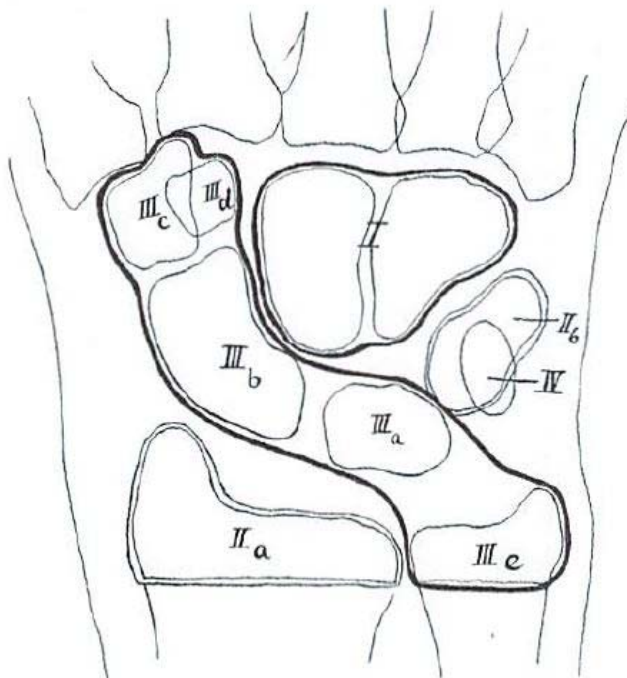


Fig. 1.

Reihenfolge der Ossifikationen in 4 Serien.

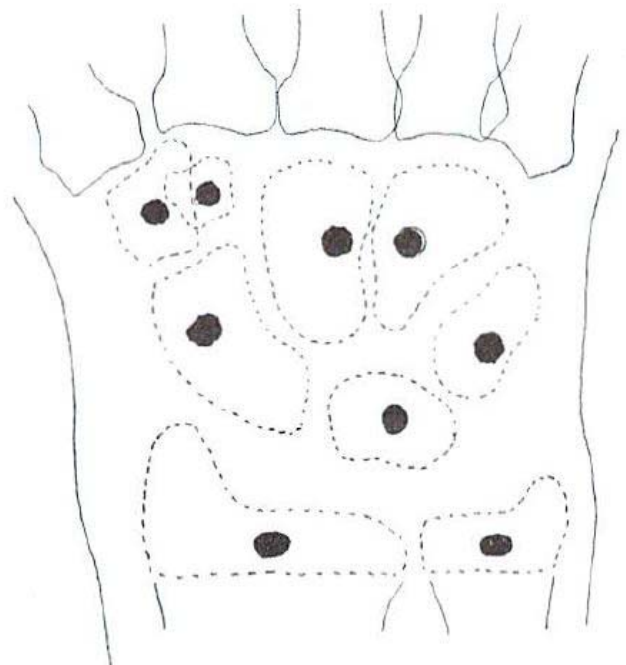


Fig. 2.

Ausgangspunkte der Knochenkernbildung.

図 3. 頻度の高い骨化順序

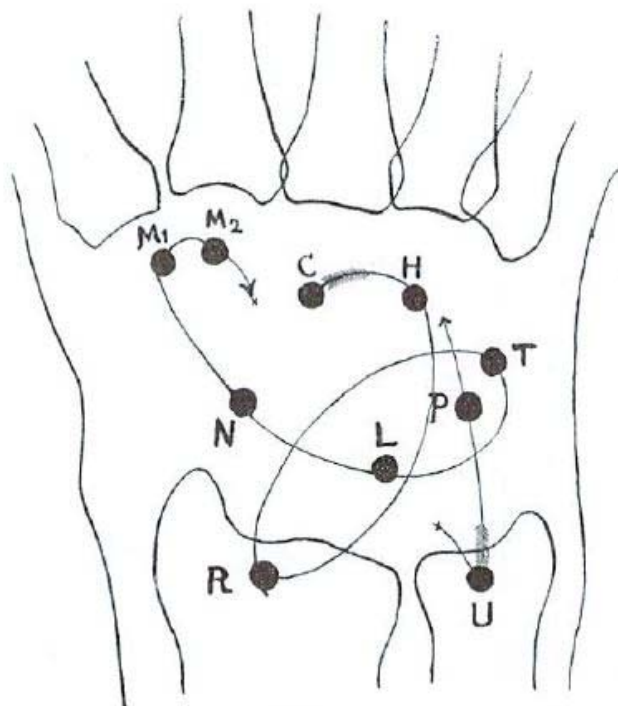


Fig. 3.

図 4. 頻度の低い骨化順序

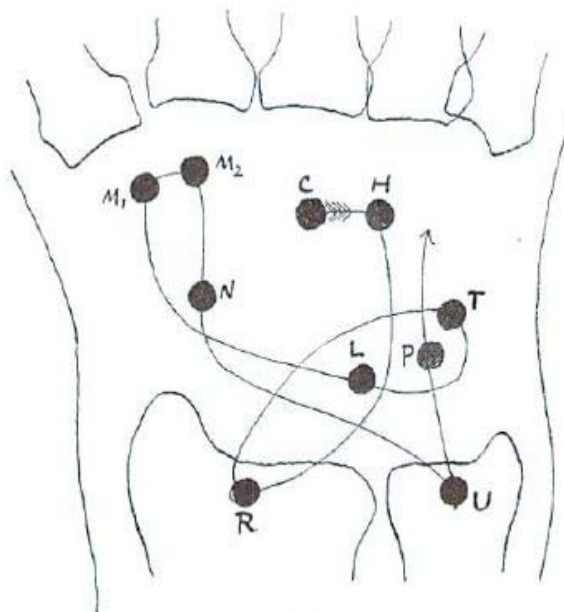


Fig. 4.

図 5, 6. 稀な骨化順序

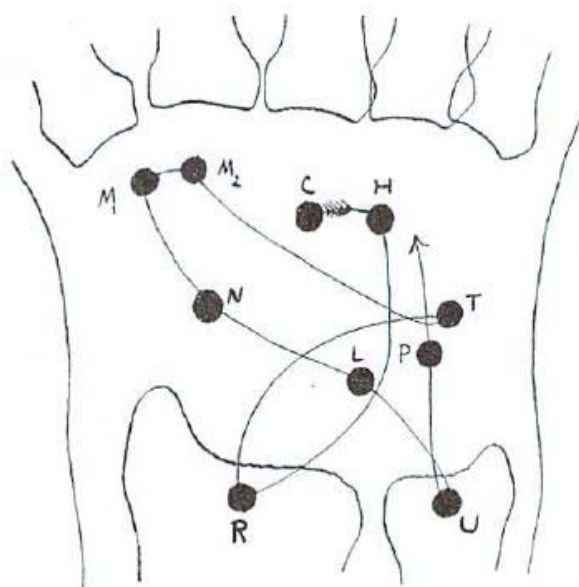


Fig. 5.

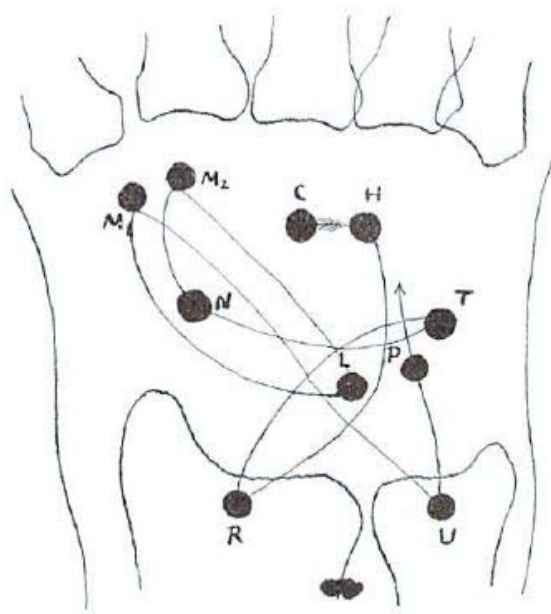


Fig. 6.

c:有頭骨 H:鉤状骨 R:橈骨骨端 T:三角骨 L:月状骨 N:舟状骨 M1:大菱形骨 M2:小菱形骨
U:尺骨骨端 P:豆状骨

表 1. 骨化の開始時期(自験例)

	原則		変動	最早期	最晩期	変動幅
	出現時期	典型度				
有頭骨	2m 中	ほぼ典型的	しばしば早出 しばしば遅延	1m 末	6m 中	5m
有鉤骨	2m 中	ほぼ典型的	しばしば早出 しばしば遅延	1m 末	6m 中	5m
橈骨骨端	1y3m	非常に典型的	稀に早出 稀に遅延	8m	3y 初	1y
三角骨	3y 中	非常に変動的	しばしば早出 稀に遅延	1 1/4y	4y 中	2y 以上
月状骨	4y 中	ほぼ典型的	稀に早出 稀に遅延	3y 中	6y 初	約 3y
舟状骨	6y 初	非常に典型的	稀に早出 稀に遅延	5y 初	7y 末	約 2 1/2y
大菱形骨	6y 初	非常に典型的	稀に早出 稀に遅延	5y 中	7y 初	約 1 1/2y
小菱形骨	6y 初	非常に典型的	稀に早出 稀に遅延	5y 中	7y 初	約 1 1/2y
尺骨骨端	7y 初	非典型的	しばしば早出 稀に遅延	6y 初	8y 中	約 2 1/2y
豆状骨	12y 初	非常に典型的	稀に早出 稀に遅延	9y 末	12y 末	約 3y

表 2. 自験例と他の報告の比較

報告者	有頭骨	有鉤骨	橈骨骨端	三角骨	月状骨	舟状骨	大菱形骨	小菱形骨	尺骨骨端	豆状骨
Behrendsen(1894)	8-12m	8-12m	2y	4y	5-7y	5-7y	5-7y	5-7y	8-9y	11-12y
v. Ranke (1898)	4m	5 1/2m	1y10m	1y10m	2y 末-	5y	2y 末-	7y	7y	11y
v. Wyss (1899)	2y3m 以前	2y3m 以前	2y3m 以前	3-5y	5y	5-7y	6-7y	6-7y	7-8y	11-15y
Wims (1902)	4m 末-5m	4-5m	1 1/4-1 1/2y	3y	5y	6y 中	5y 末-6y 初	5y 末-6y 初	7y	10y
Helmann Potpenschnigg (1907)	1-3 1/2y	1-3 1/2y	1-4y	3-7y	7y	5-7y	3-6y	3-4y	5y	8y
Wiesner (1908)	4-5m	4-5m	1y3m	3y	5y	6y	5y	5y 末-6y 初	10y	11y 初
Funimai (1911)	2m 中	2m 中	1 1/4y	2 1/2y	3 1/2y	6y 初	6y 初	6y 初	7y 初	12y 初

表 3. 手根部の骨化の主な段階

I	1 歳	有頭骨, 有鉤骨が出現
II	2-10 あるいは 11 歳	他の手根骨の骨核が出現(豆状骨はみえないことが多い), 徐々に原形をつくる
III	11-16 歳あるいは 12-17 歳	骨核はほぼ均一に増大, 最終的な大きさ, 形状となる
IV	17-18 歳	骨端癒合 (骨格系の成熟)

表 4. 全身の発達との関係

乳児期	1 歳	I 群	有頭骨, 有鉤骨
第 1 幼児期の後半	2-7 歳	II 群, III 群	橈骨骨端, 三角骨, 月状骨, 舟状骨, 大・小菱形骨
第 2 幼児期	8-16 あるいは 17 歳	IV 群	豆状骨